XXX. Martinský bioptický seminár SD-IAP, 14.-15. 11.2024

Prípad SD-IAP č.865

Hana Adamcová
Martinské bioptické centrum, s.r.o., Žilina

Klinické údaje

- 46 ročná žena
- Preventívna excízia pigmentového névu reg. glutealis

Makroskopicky: Excízia kože s mierne prominujúcim bledým útvarom 4 mm

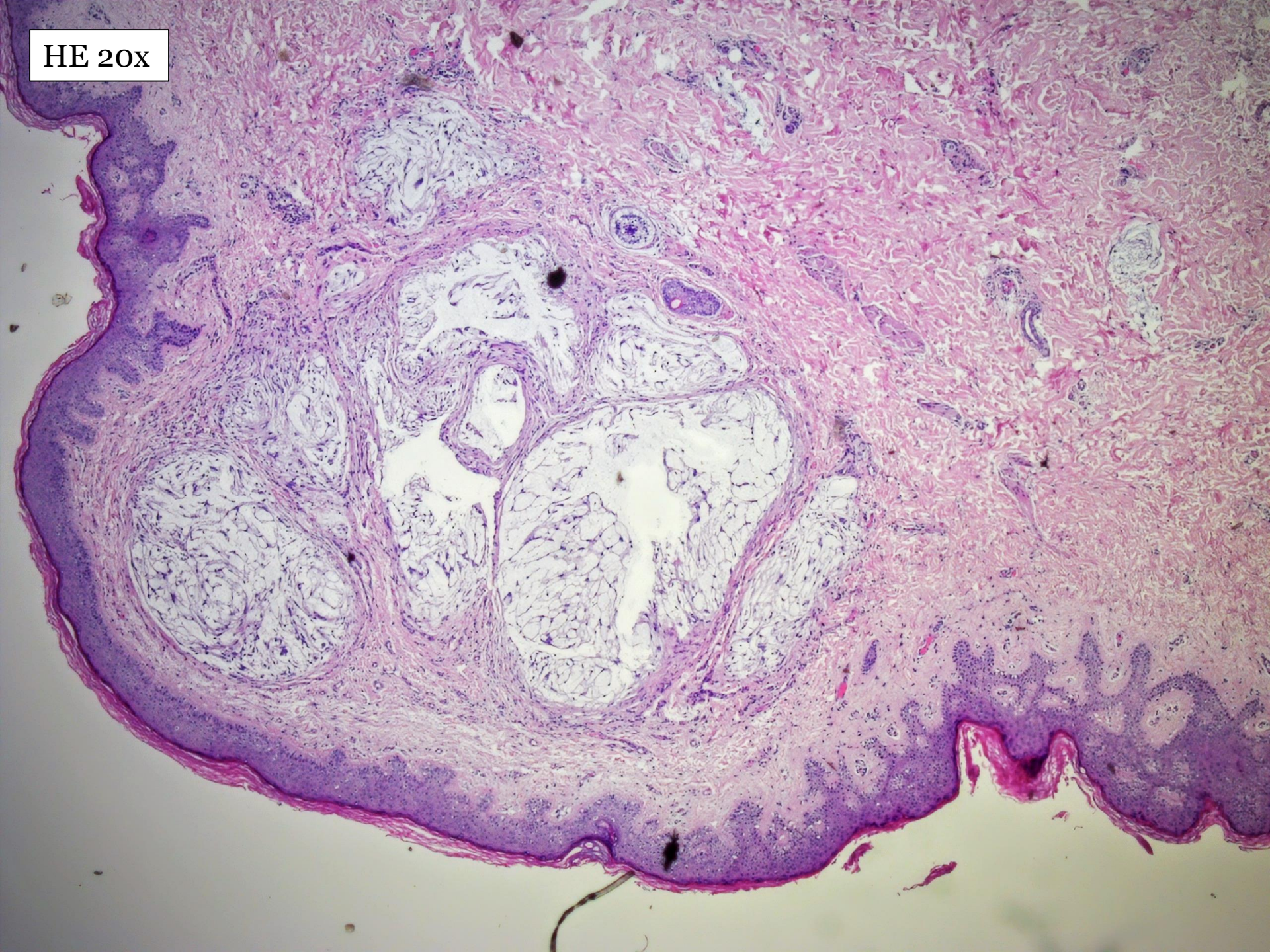
HE 20x

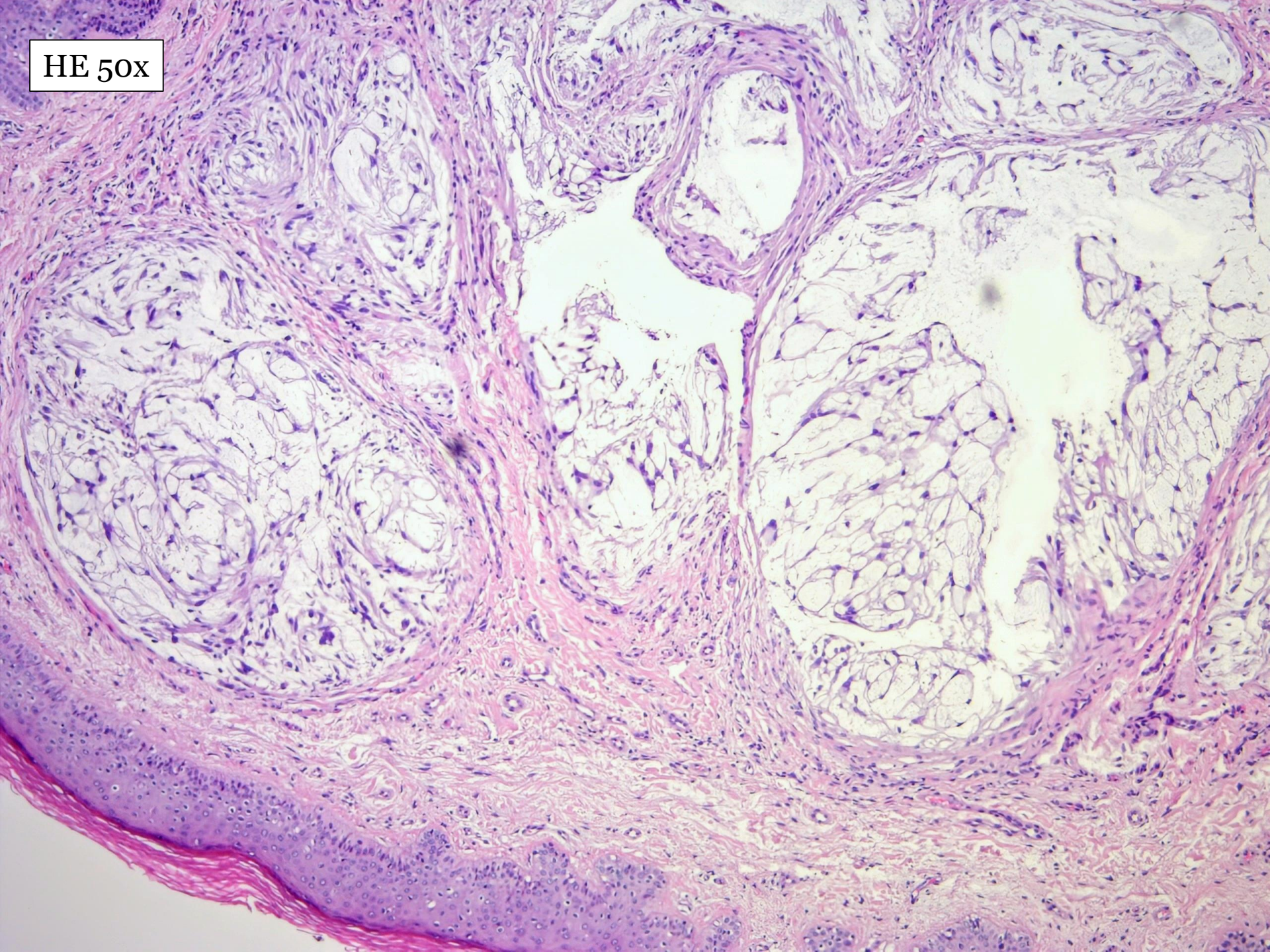
HE 50x

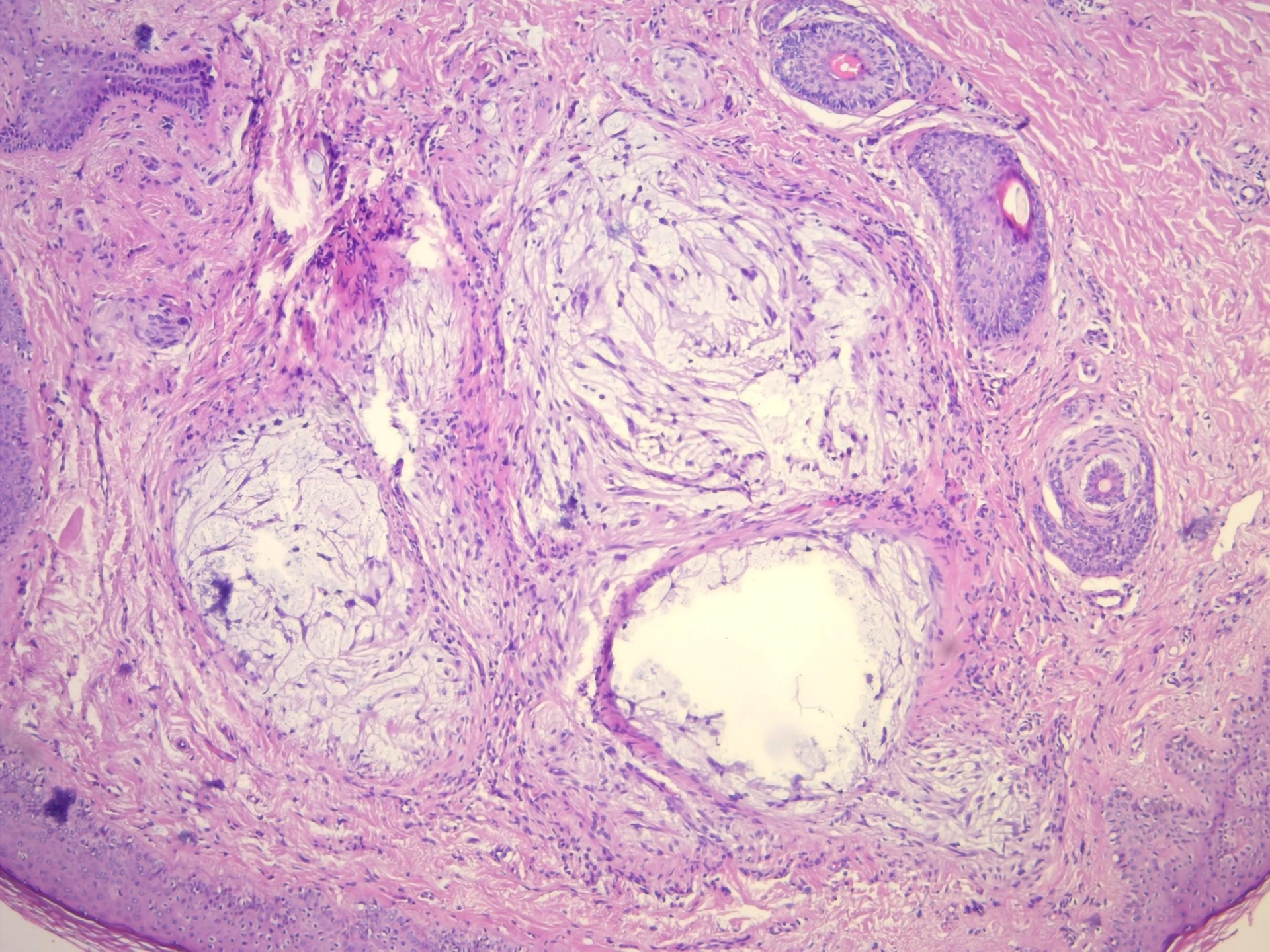

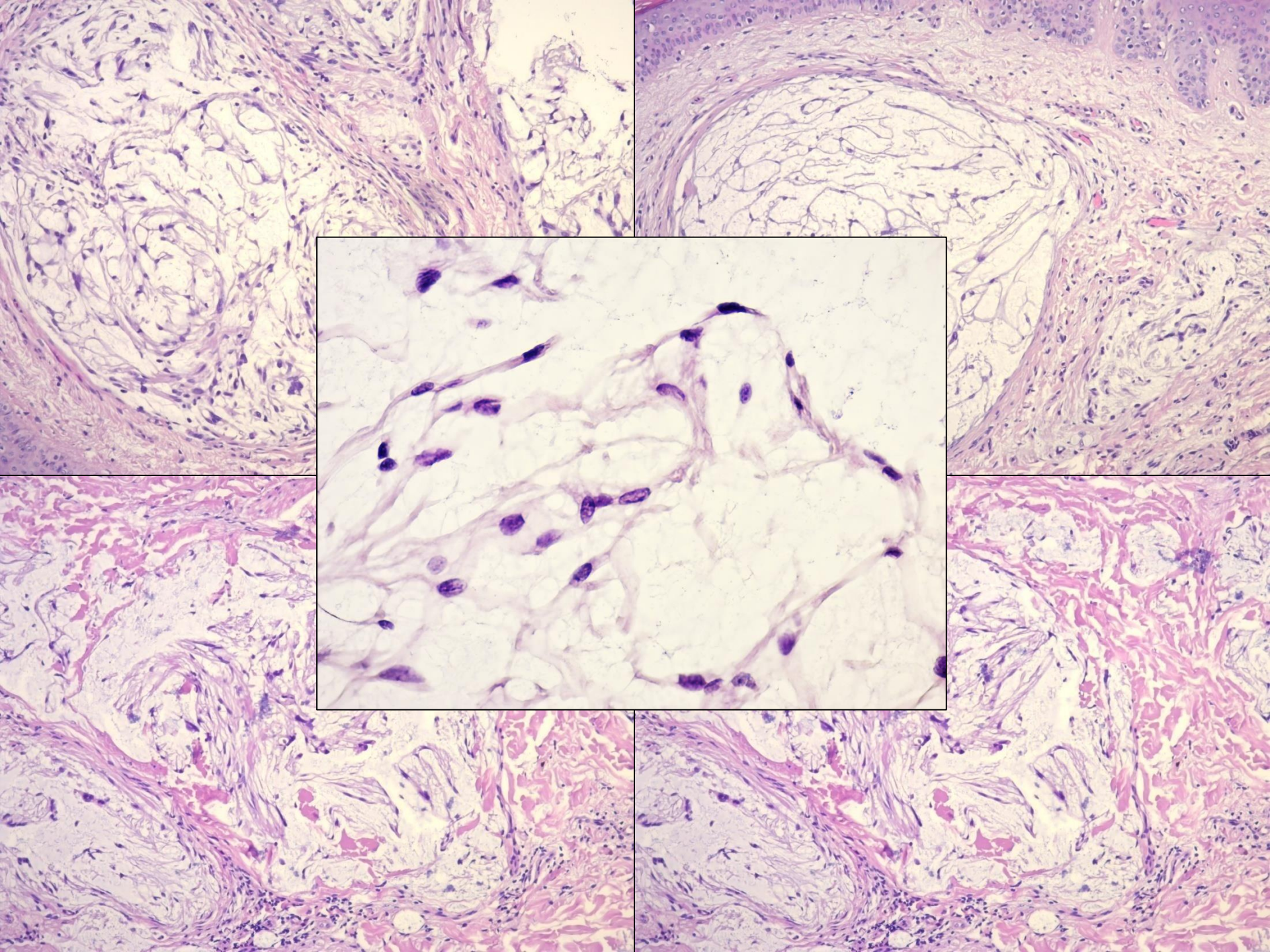

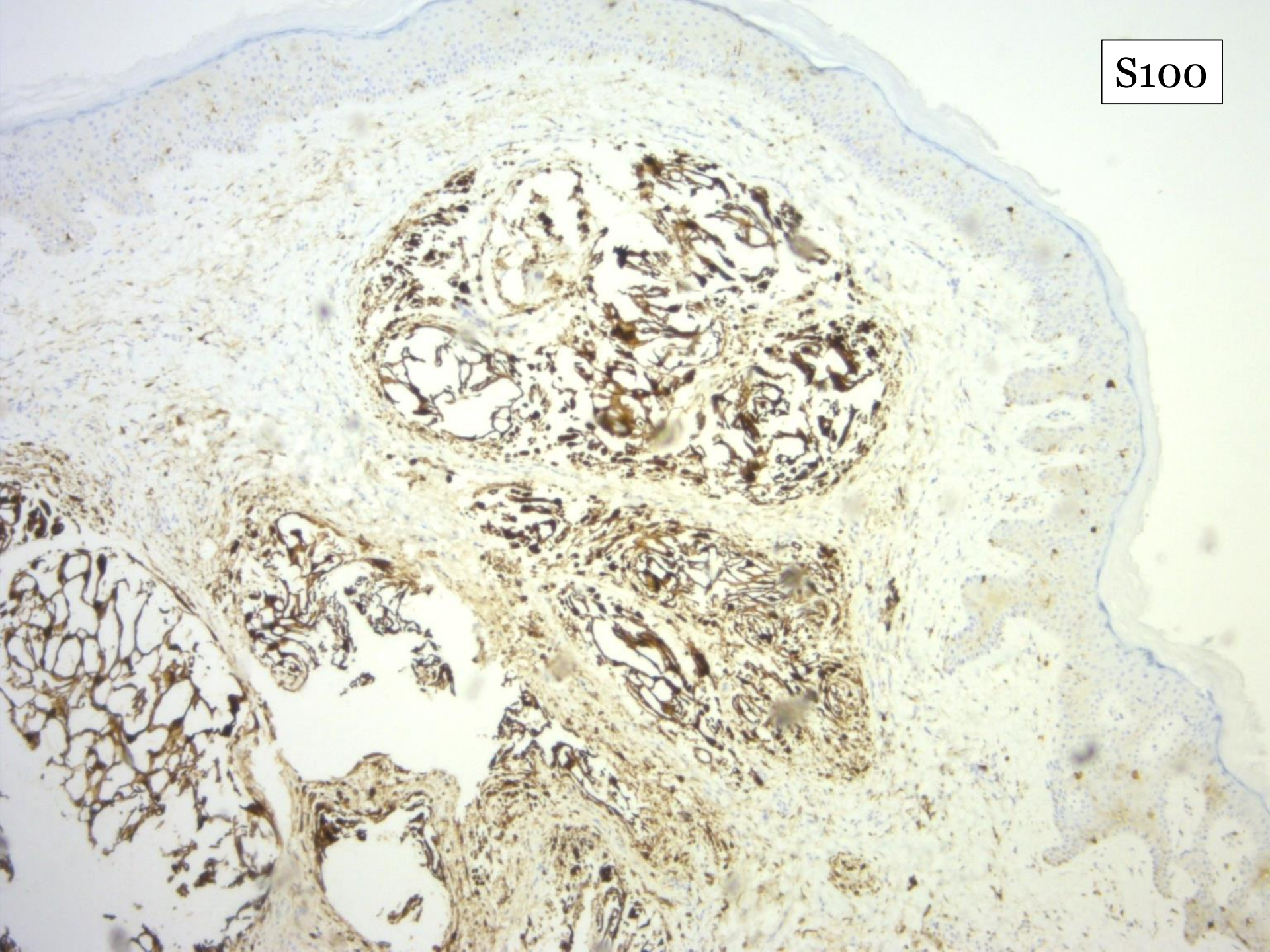
S100

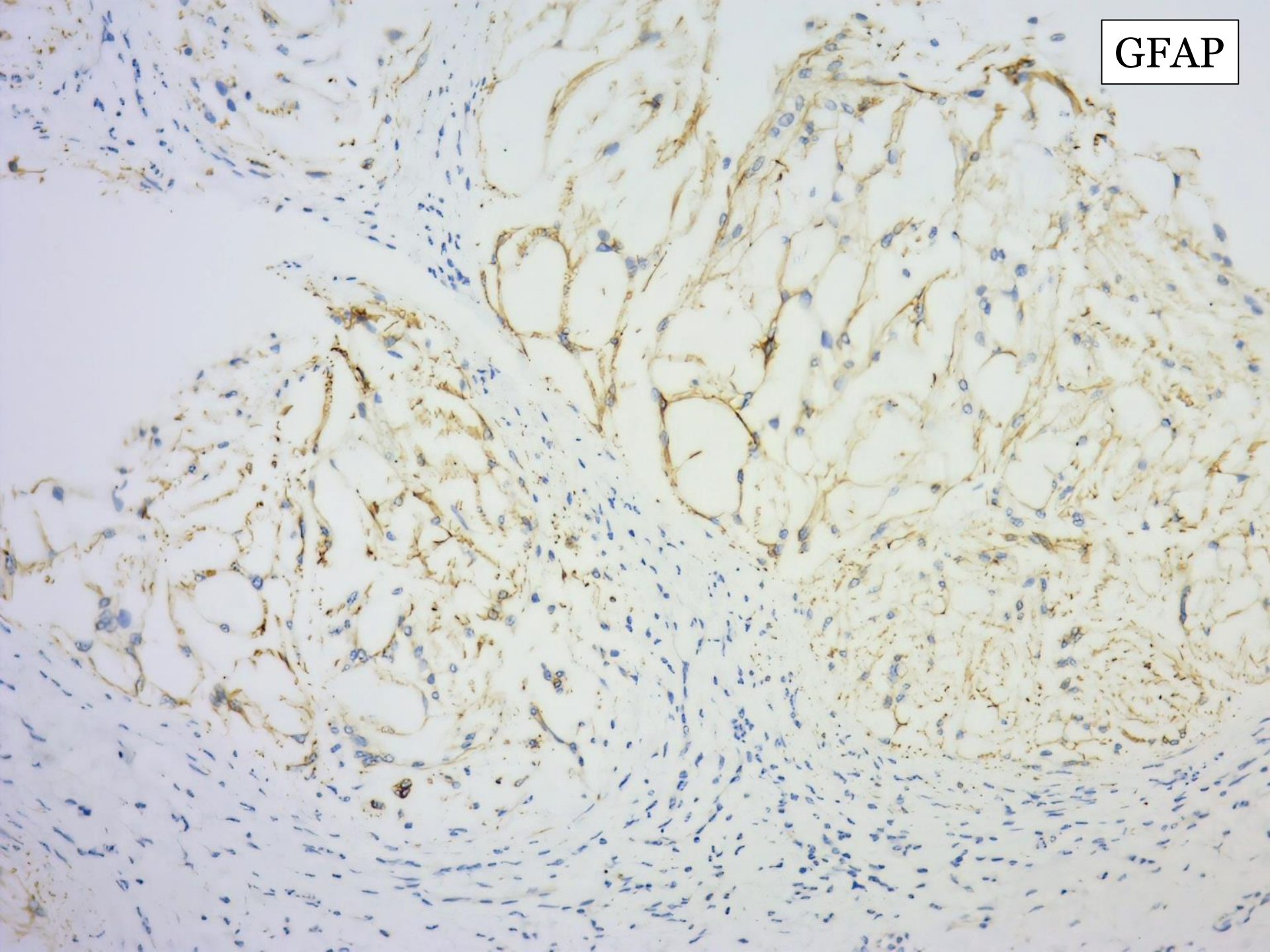
GFAP

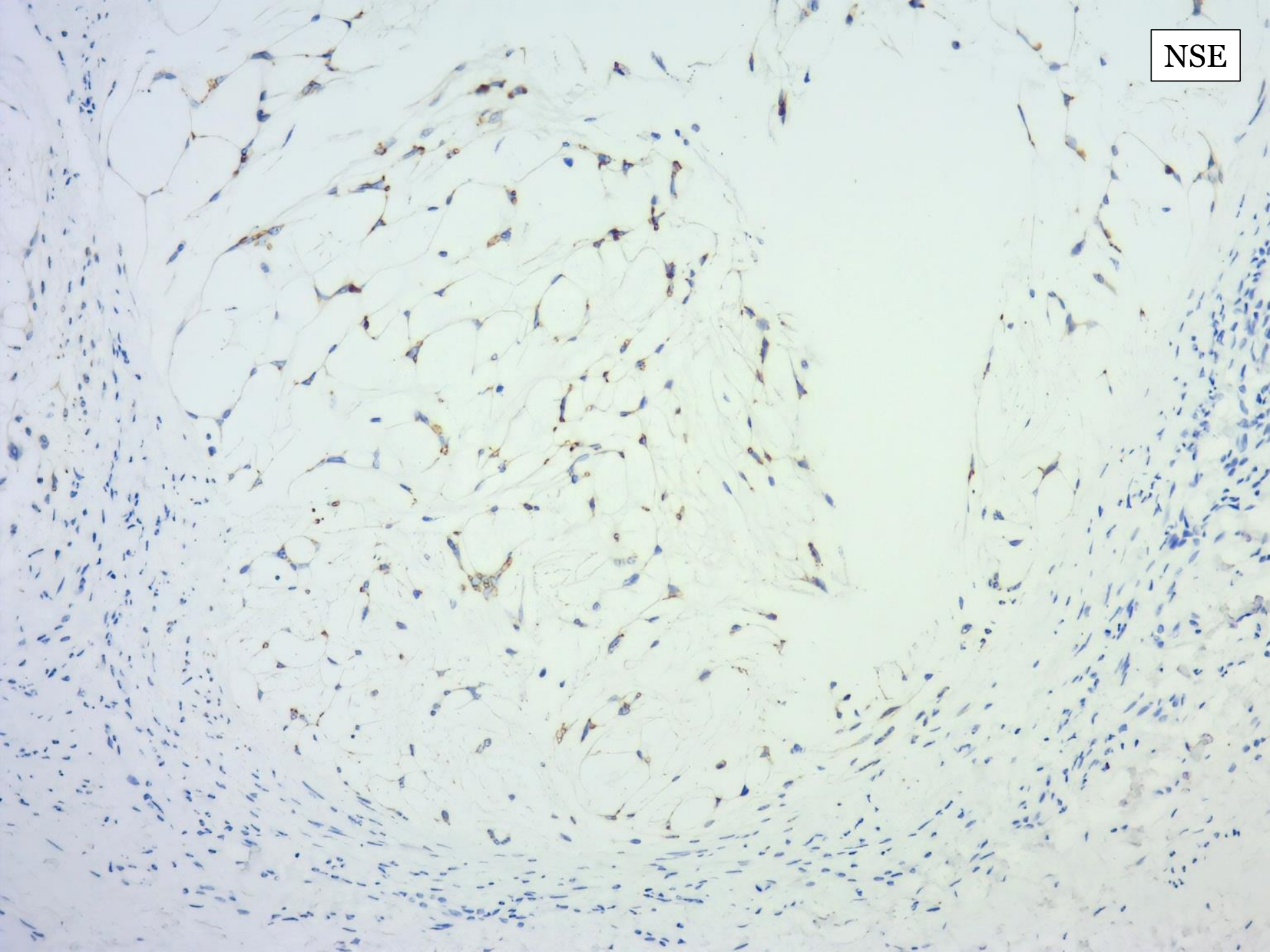
NSE

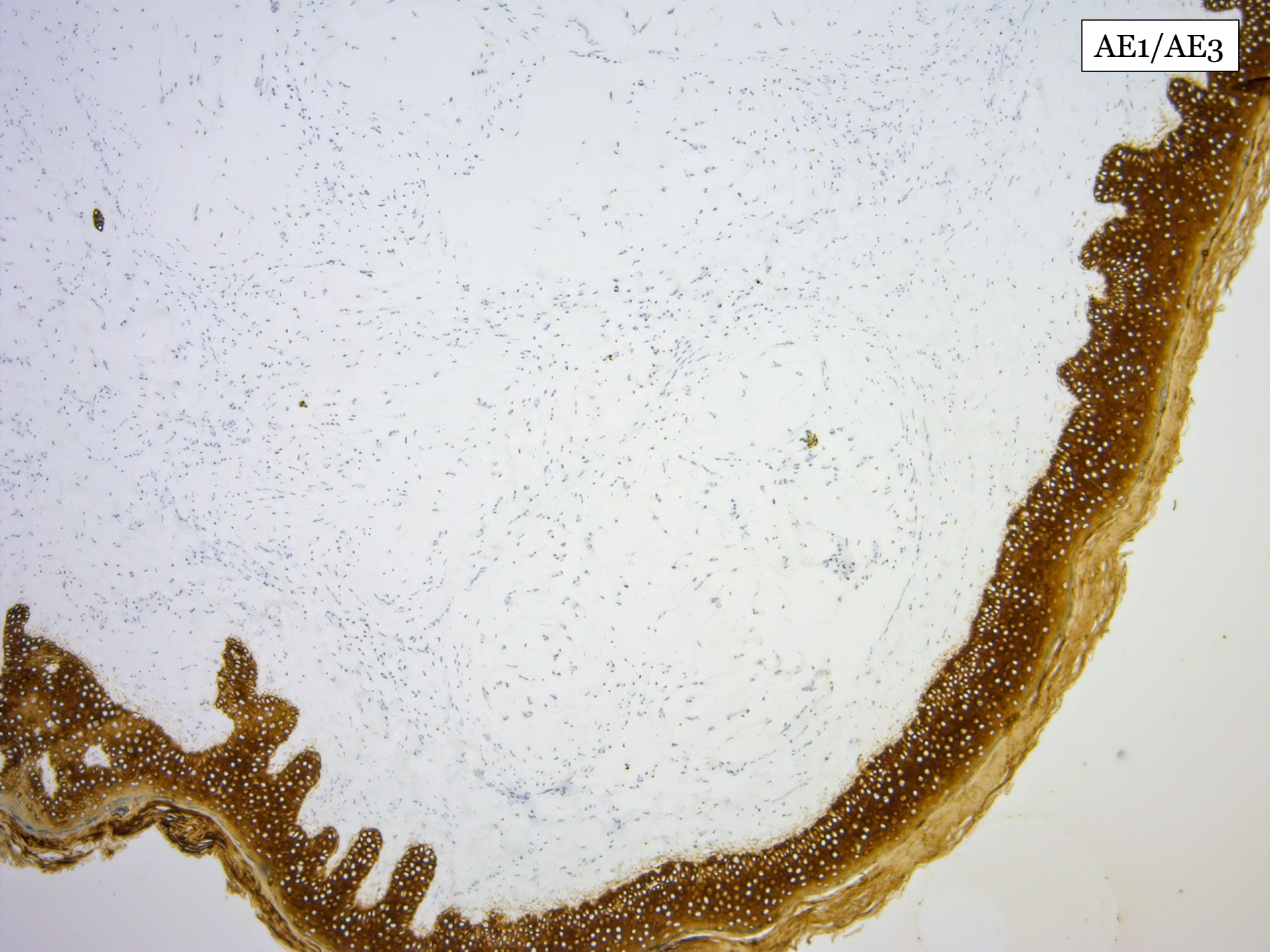
AE1/AE3

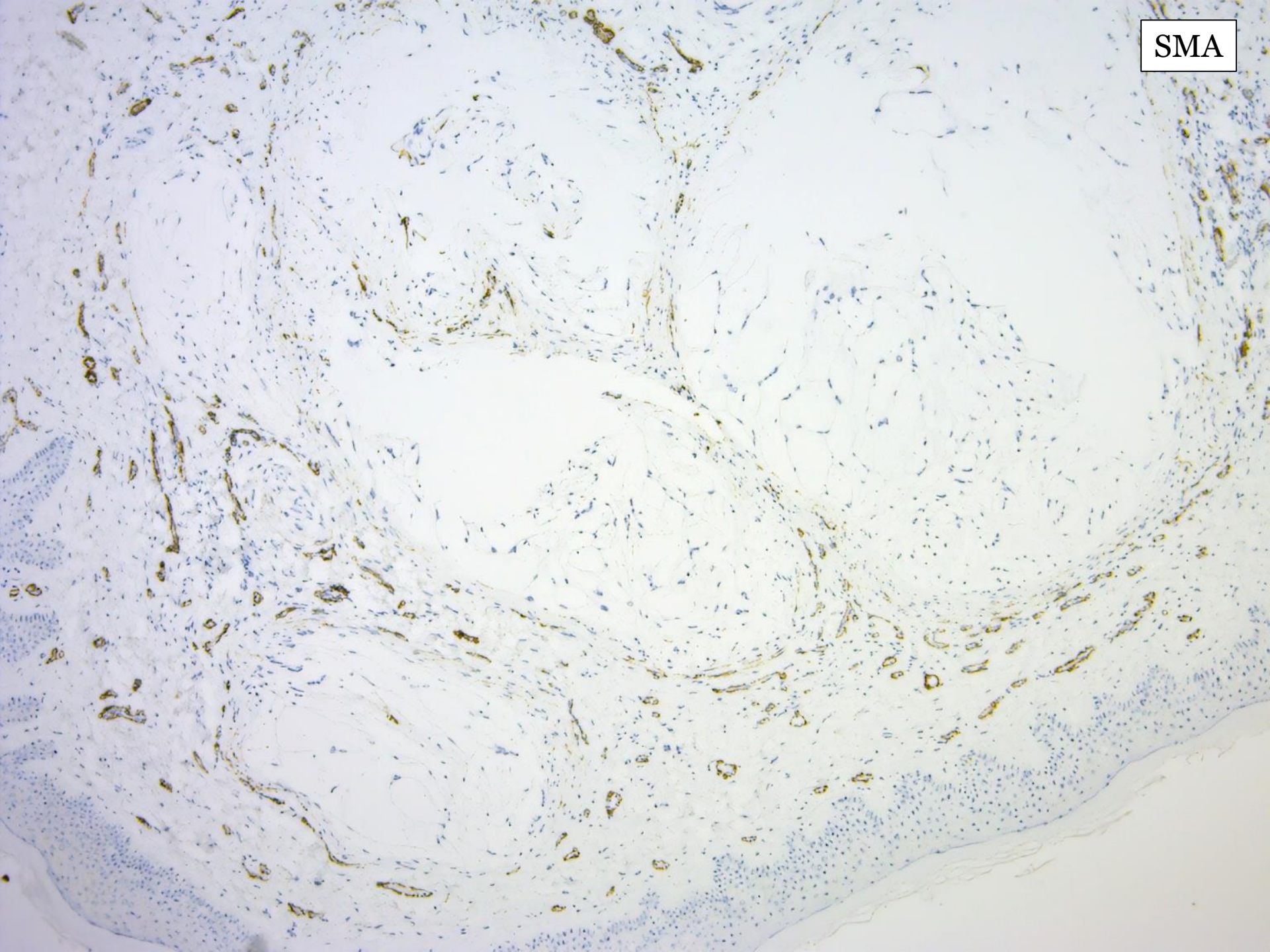
SMA

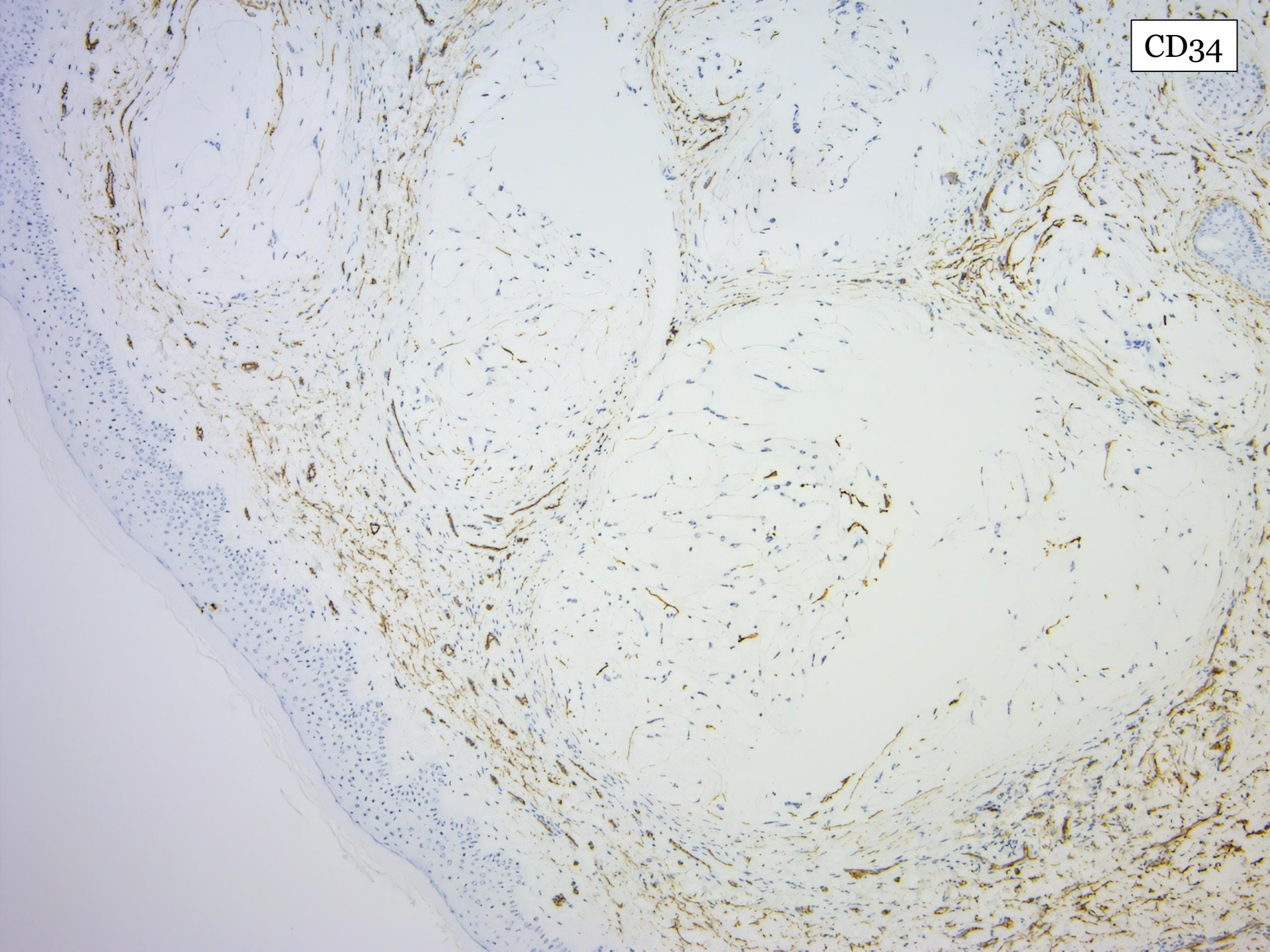
CD34

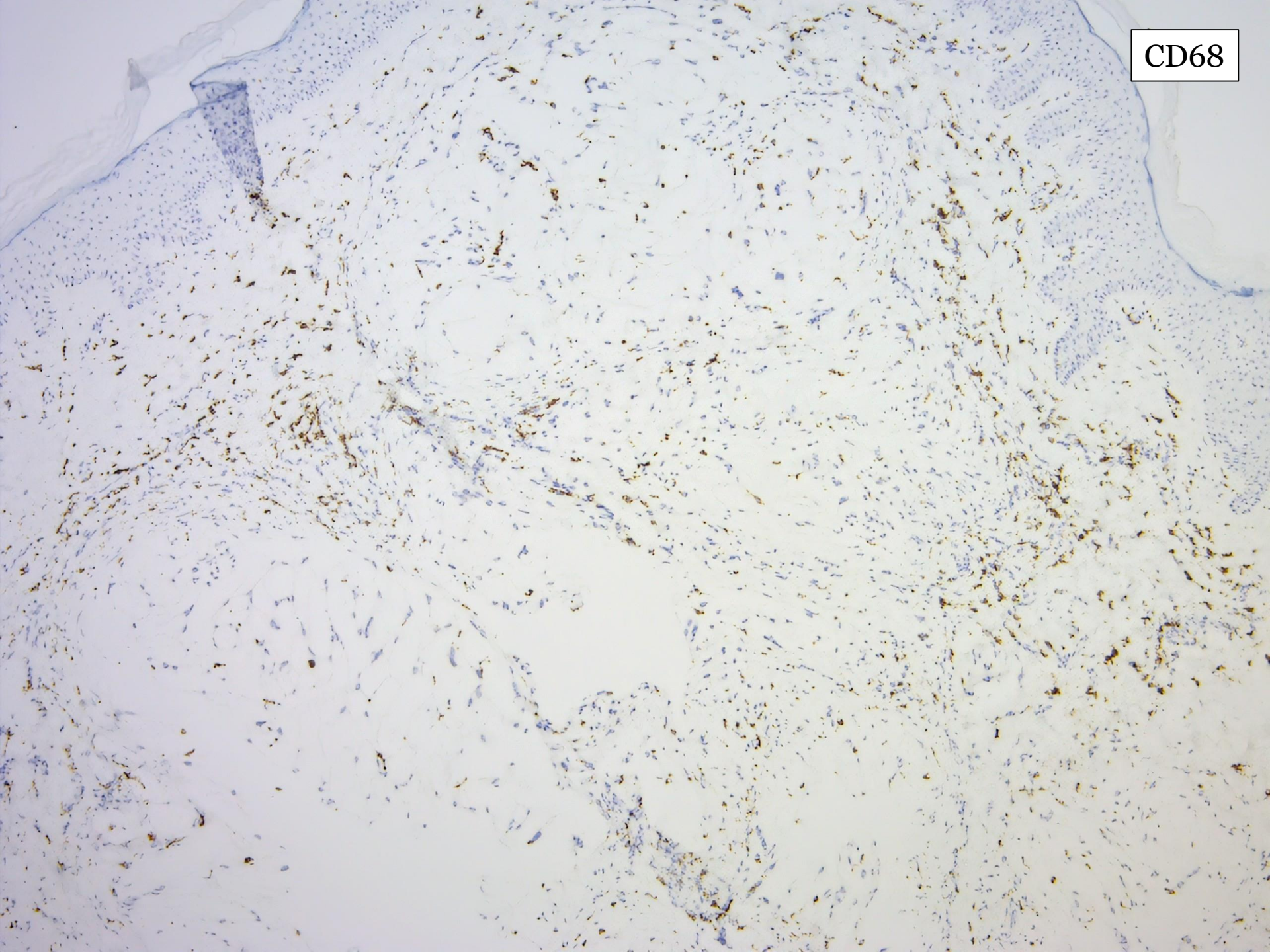
CD68

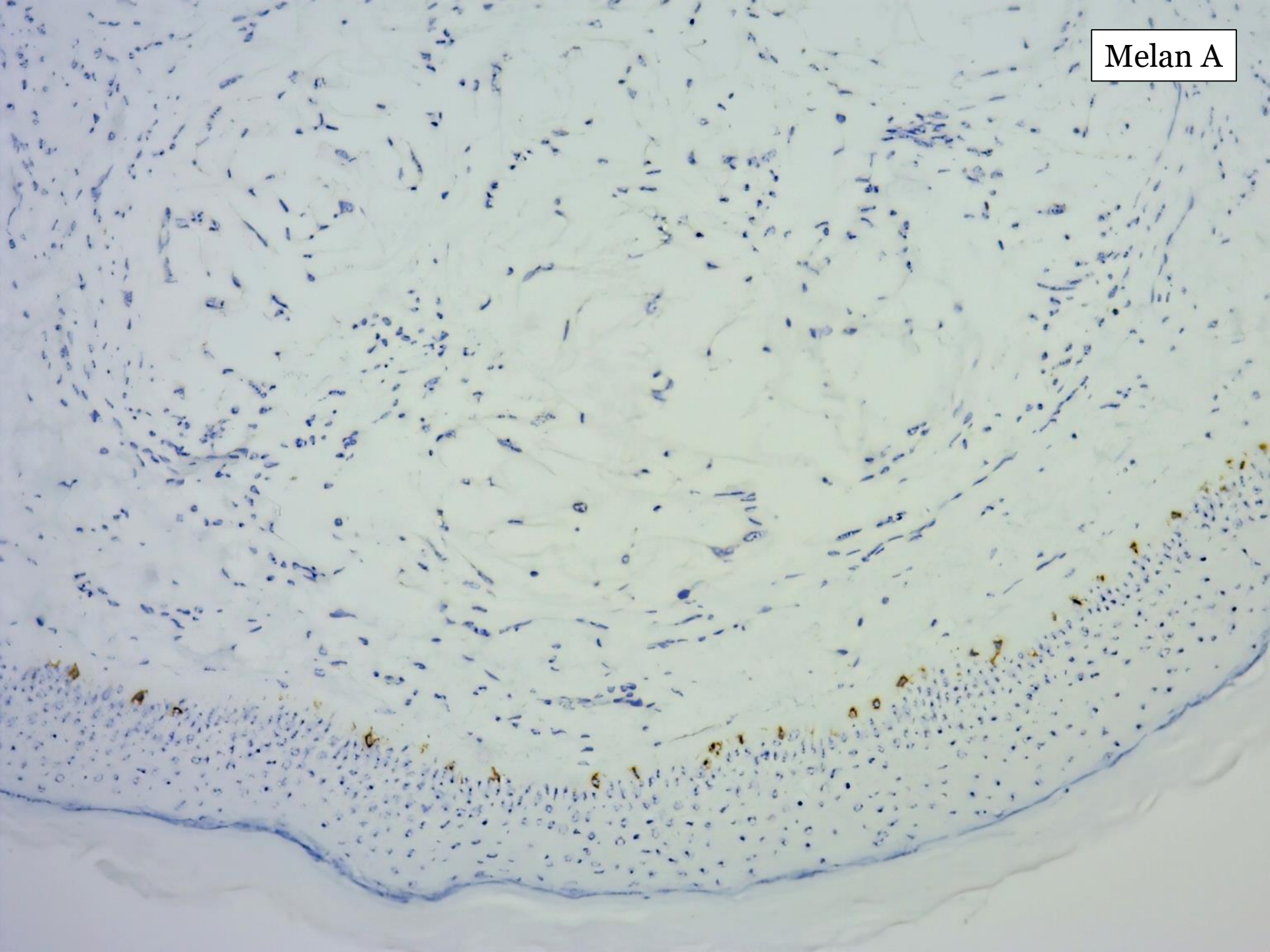
Melan A

Zhrnutie imuno

Pozitivita:

S100
GFAP
NSE
Sčasti EMA

Negativita:

CK AE1/AE3
SMA
CD34
CD68
CD10
Melan A

Diagnóza

Dermal nerve sheath myxoma

Dermálny myxóm nervového puzdra

- Zriedkavý benígny tumor
- Vznik v každom veku, ale dominantne u mladších s mediánom v polovici 3. dekády
- Väčšina zdrojov – M = F, nová WHO – mierna prevaha muži
- Etiológia – neznáma

Dermálny myxóm nervového puzdra

- Patogenéza – v minulosti považovaný za variant neurothékomu, v súčasnosti (odlišná klinika, imunohistochémia aj genetika) – preukázaný pôvod v Schwannových bunkách

- Lokalita – končatiny, najčastejšie prsty

- Klinické znaky – malý solitárny superficiálny uzlík, pomaly rastúci, veľkosť 4-45mm (väčšina < 25 mm), dobre ohraničený, elastický až tuhý, priesvitnej až bielej farby

Histopatológia:

- Neopuzdrený multilobulárne rastúci tumor v derme alebo subcutis
- Lobuly myxoidné, dobre ohraničené, s fibróznymi okrajmi
- Nádorové bunky – vretenovité, epiteloidné, hviezdicovité, niektoré prstencovité, podobné lipoblastom, často vytvárajú vzájomné spojenia podobné motúzom, prípadne hniezdovité alebo syncytial-like agregáty
- Minimálne jadrové atypie, mitózy žiadne alebo zriedkavé

Imunohistochémia

Pozitivita

- S100 (difúzne)
- GFAP
- CD57 (Leu-7)
- neuron-specific enolase (NSE)
- EMA – perineurálne bunky (vo viac ako 50% prípadov)
- Zriedkavo AE1 / AE3

Negativita

- CD10
- HMB45
- SMA
- Neurofilament

Diferenciálna diagnostika

- **Neurothekeom** (hlavne myxoidný variant)
  - Častejšie ženy, oblasť hlavy a krku
  - Multilobulárny tumor – bunky vretenovité a epitelioidné
  - Negativita **S100** a **GFAP**
  - Pozitivita **CD10**

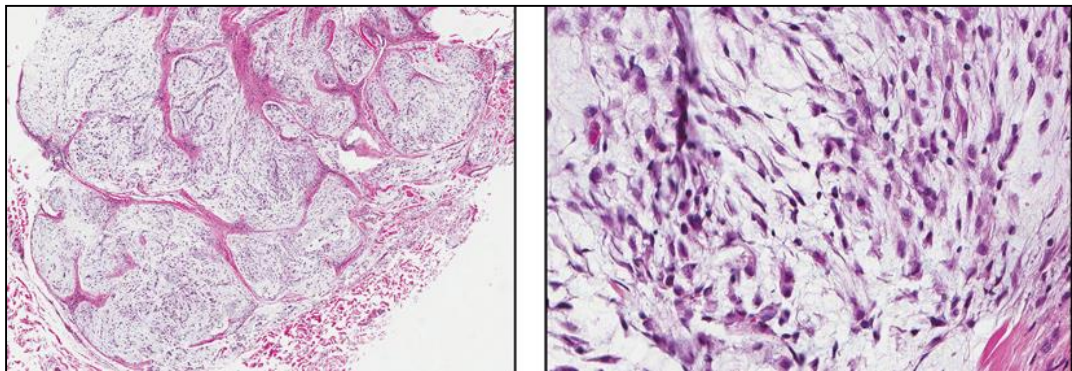

Diferenciálna diagnostika

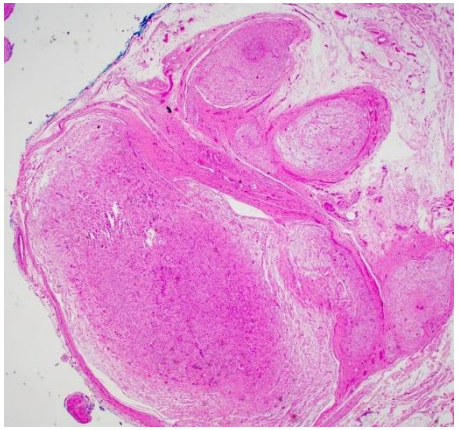

- **Plexiformný neurofibróm**
  - Noduly sú menej kompaktné
  - Stróma obsahuje kolagénové vlákna vzhľadu strúhanej mrkvy
  - Zvyčajne CD34+ (fibroblasty), len časť buniek S100+

- **Myxoidný Schwannom**
  - Zvyčajne nevytvára lobuly
  - Odlišná morfológia – striedanie Antoni A a B oblastí, Verocay bodies…

Diferenciálna diagnostika

- **Superficiálny akrálny fibromyxóm** (digital fibromyxoma)
  - Oblasť nechtového lôžka
  - **Pozitivita CD34**, s variabilnou pozitivitou CD10, CD99 a SMACD10, CD99 and SMA
  - **Negativita S100** a desmin

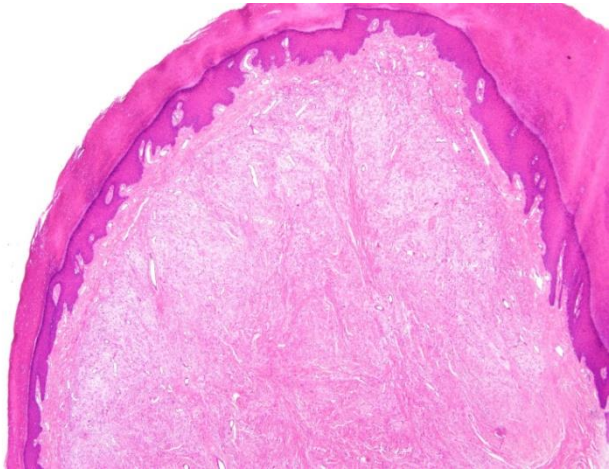

Diferenciálna diagnostika

- **Kožný myxóm (superficial angiomyxoma)**
  - Dobre ohraničený, nejasná lobularita, mucinózna matrix a bohatá vaskularita
  - Pozitivita **CD34**, pri negativite **S100**

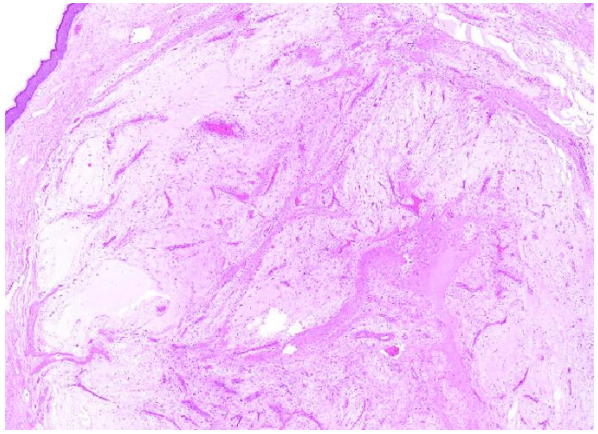

- **Dermálna mucinóza**
  - Skupina v podstate odlišných nenádorových ochorení (okrem kožného myxómu), ktoré majú spoločné iba ukladanie dermálneho mucínu
  - Nevytvára lobuly
  - S100 negat.

Ďakujem za pozornosť